

HEMANGIOMA INFANTIL

Portaria SAS/MS nº 1.326, de 25 de novembro de 2013.



1 METODOLOGIA DE BUSCA E AVALIAÇÃO DA LITERATURA

Foi realizada busca de artigos nas bases de dados Medline/Pubmed, Embase e Cochrane em outubro de 2010.

No Medline/Pubmed, utilizando-se os termos “Hemangioma”[Mesh] AND “Therapeutics”[Mesh] e restringindo-se para artigos em humanos, com os filtros “Clinical Trial”, “Meta-Analysis”, “Practice Guideline” e “Randomized Controlled Trial”, foram obtidos 87 artigos.

No Embase, utilizando-se os termos ‘hemangioma’/exp AND ‘treatment’/exp e restringindo-se para artigos em humanos, com filtros “controlled clinical trial]/lim”, “meta analysis]/lim”, “randomized controlled trial]/lim”, “systematic review]/lim”, foram localizados 74 artigos.

Na base de dados Cochrane, utilizando-se o termo “hemangioma”, não foram localizadas revisões sistemáticas relacionadas ao tema.

Foram também incluídos os artigos relacionados a epidemiologia, história natural e tratamento sistêmico e cirúrgico dos hemangiomas infantis e dos hemangiomas hepáticos. Foram excluídos estudos que versavam sobre tratamentos tópicos de hemangiomas infantis não complicados ou sobre outras condições fora do escopo deste Protocolo (como hemangioma de coróide, por exemplo). Foram utilizados ainda o UpToDate, versão 18.2, e outros artigos de conhecimento dos autores julgados relevantes para confecção do Protocolo.

Em 23/9/13 a busca foi atualizada, utilizando-se os mesmos critérios de inclusão e exclusão. Nesta busca não foram incluídos os termos “Practice Guideline” nem “Clinical Trial”, a fim de se privilegiar a localização de evidências de nível I. Na base Medline/ Pubmed, usando-se os termos da busca original e restringindo-se para estudos em humanos, com os filtros ensaio clínico, estudo clínico controlado, revisão sistemática e meta-análises, nos idiomas espanhol e inglês, foram obtidos 11 resultados. Na base Embase, repetindo-se a estratégia de busca inicial, obtiveram-se 64 resultados. Na base de dados Cochrane, utilizando-se o termo “infantile hemangioma”, foram obtidos 3 resultados, sendo localizada uma revisão sistemática do grupo Cochrane sobre o tema.

Além dos critérios de inclusão e exclusão da busca original, nesta fase foram excluídos artigos que se referiam exclusivamente à epidemiologia do hemangioma, estudos avaliando desfechos não clínicos ou com seguimento inferior a 12 semanas e estudos avaliando tratamentos não registrados no Brasil. Por meio da atualização da busca, três novos estudos foram incluídos e utilizados na atualização deste Protocolo, sendo duas revisões sistemáticas e um ensaio clínico.

2 INTRODUÇÃO

Hemangiomas infantis (HI) são os tumores vasculares benignos mais comuns na infância(1,2) A grande maioria dos HIs não apresenta complicações nem necessita de intervenção, mas alguns deles podem estar associados a alterações estéticas importantes e morbidade clínica. São caracterizados por uma fase de rápida proliferação de vasos sanguíneos no primeiro ano de vida seguida por uma fase de involução, na qual ocorre uma regressão gradual do tecido vascular, que é substituído por tecido fibroso(1)

Em relação à epidemiologia, estão presentes em cerca de 4%-5% da população(2) O sexo feminino é acometido com uma frequência 2-3 vezes maior do que o sexo masculino. As lesões complicadas tendem também a acometer mais as mulheres(3). Fatores de risco incluem prematuridade, sobretudo se associada a baixo peso, e fatores maternos (idade materna, placenta prévia, pré-eclâmpsia, entre outros)(4). São esporádicos em sua maioria, embora exista uma forma familiar de transmissão(5).

A patogênese desses tumores não é completamente conhecida. Estudos avaliando espécimes patológicos demonstraram haver expressão aumentada do transportador de glicose GLUT-1 em células

Consultores: Guilherme Geib, Henrique Jorge Guedes Neto, Maria Angélica Pires Ferreira, Bárbara Corrêa Krug, Candice Beatriz Treter Gonçalves, Karine Medeiros Amaral, Roberto Eduardo Schneiders, Luciana Costa Xavier e Mileine Mosca

Editores: Paulo Dornelles Picon, Maria Inez Pordeus Gadelha e Rodrigo Fernandes Alexandre
Os autores declaram ausência de conflito de interesses.

endoteliais do hemangioma(6) bem como de antígenos vasculares associados à placenta(7). Tais alterações não são observadas em células endoteliais normais, podendo ser consideradas um marcador fenotípico do hemangioma. Fatores celulares e moleculares, tais como fator de crescimento vascular endotelial, fator de crescimento de fibroblastos e fator de crescimento semelhante à insulina tipo 2(1), estão relacionados com as fases de proliferação e regressão.

Há uma enorme heterogeneidade em termos de apresentação e evolução clínica. Em geral, os HI não são clinicamente evidentes ao nascimento, mas tornam-se aparentes nos primeiros dias ou meses de vida. São lesões únicas em sua maioria, podendo ser múltiplas em até 20% dos casos. Ocorrem mais comumente na cabeça e no pescoço, embora possam estar presentes em qualquer região da pele, mucosas e órgãos internos. Em termos de tamanho, podem variar desde poucos milímetros até grandes lesões com vários centímetros(8).

A forma clínica superficial é a mais comum, geralmente consistindo de uma pápula vermelha, de um nódulo ou de uma placa elevada sob a superfície normal da pele. Os hemangiomas subcutâneos ou profundos caracterizam-se por uma nodulação da mesma cor da pele com um matiz azulado, acompanhada ou não por uma área de teleangiectasia. Podem ser classificados ainda como localizados ou segmentares (quando acometem uma área anatômica extensa). Algumas das estruturas internas mais comumente afetadas são o fígado e a coluna vertebral(8).

As complicações, embora infrequentes na população em geral, podem estar presentes em até 25% dos pacientes referenciados para serviços terciários(1). Tamanho e localização são os principais fatores de risco para sua ocorrência. Entre as complicações mais comuns incluem-se ulceração, sangramento, envolvimento da via aérea, comprometimento visual, complicações viscerais e outras, dependendo da localização anatômica, como obstrução do canal auditivo, prejuízo na alimentação ou fonação por hemangioma na cavidade oral(1,8).

Ulceração, a complicação mais comum, é particularmente frequente em hemangiomas com rápida proliferação e localizados em regiões predispostas a trauma ou áreas de pressão. É em geral dolorosa, podendo levar a sangramento ou infecções. Sua cicatrização pode deixar algum grau de deformidade. A conduta normalmente se limita a cuidados tópicos da ferida(1,8). Sangramento espontâneo de um hemangioma, apesar de temido pelos pais, raramente ocorre. Pressão local resolve o problema na maior parte das vezes(8).

O risco de hemangioma de via aérea é maior na presença de hemangiomas segmentares de cabeça e pescoço. Os sintomas podem evoluir de disfonia inicial até insuficiência respiratória(8). Os hemangiomas periorbitais podem comprometer o desenvolvimento visual normal. A maioria dos casos que levam a prejuízo visual localiza-se na pálpebra superior, mas outras localizações periorbitais também podem ter consequências deletérias(1,8).

Hemangiomas hepáticos gigantes (com mais de 5 cm) eventualmente apresentam ruptura espontânea ou após trauma abdominal fechado. Hemangiomas do trato gastrointestinal podem complicar com sangramento. Hemangiomas grandes, em qualquer localização, podem desencadear insuficiência cardíaca de alto débito(1,8).

Em relação à história natural, os HIs caracteristicamente apresentam uma fase proliferativa, que é geralmente rápida e ocorre nos primeiros meses de vida. Entre 6-12 meses, pode haver ainda crescimento, porém em ritmo mais lento, sendo incomum a proliferação adicional após 1 ano de idade. A fase proliferativa é seguida por uma fase de regressão espontânea que tipicamente inicia após 1 ano de idade, podendo durar vários anos. O início da fase de regressão dos hemangiomas superficiais tende a ser mais precoce do que o da fase dos hemangiomas profundos(9).

A identificação da doença em seu estágio inicial e o encaminhamento ágil e adequado para o atendimento especializado dão à Atenção Básica um caráter essencial para um melhor resultado terapêutico e prognóstico dos casos.

3 CLASSIFICAÇÃO ESTATÍSTICA INTERNACIONAL DE DOENÇAS E PROBLEMAS RELACIONADOS À SAÚDE (CID-10)

- D18.0 Hemangioma de qualquer localização

4 DIAGNÓSTICO

4.1 DIAGNÓSTICO CLÍNICO

Hemangiomas que acometem a superfície cutânea são facilmente diagnosticados por exame físico devido a seu aspecto clínico característico. Ao contrário das marcas de nascença, cujo aspecto tende a se manter relativamente constante ao longo da vida, os hemangiomas mostram mudanças nos primeiros meses de vida.

O diagnóstico é confirmado pela presença de uma lesão vascular de aspecto típico com crescimento nos primeiros meses de vida. Deve ser feito diagnóstico diferencial com outras lesões, como manchas de vinho do porto, malformações arteriovenosas, malformações venosas e malformações linfáticas. Os hemangiomas superficiais envolvem a derme superficial e se apresentam como lesões vermelhas e brilhantes, tanto na forma de placas como de pápulas ou nódulos; os hemangiomas profundos envolvem a camada profunda da derme e o tecido subcutâneo e se apresentam como nódulos da mesma cor da pele ou azulados. Hemangiomas de localização mucosa ou em estruturas internas podem suscitar suspeita pela história e pelo exame físico, mas geralmente necessitam de confirmação por métodos de imagem.

4.2 DIAGNÓSTICO POR IMAGEM

Exames de imagem, como ultrassonografia, tomografia computadorizada ou ressonância magnética, podem, em alguns poucos casos, ser necessários para confirmar a natureza vascular e identificar os componentes venoso, arterial ou linfático e o comprometimento de órgãos e estruturas mais profundas.

A ultrassonografia normalmente revela uma lesão hiperecoica, homogênea e bem delimitada. A dopplerfluxometria pode mostrar a presença de fluxo sanguíneo em 10%-50% dos casos, não aumentando, portanto, a acurácia da ultrassonografia para o diagnóstico de hemangioma(10). É um exame útil nos casos de hemangiomas hepáticos e de hemangiomas cutâneos extensos para avaliar a profundidade, o comprometimento de estruturas adjacentes e a resposta ao tratamento(11).

A tomografia computadorizada revela, na fase sem contraste, uma lesão hipodensa e bem delimitada. O contraste provoca um realce nodular periférico precoce seguido de um padrão centrípeto durante a fase tardia. Pode ser útil para avaliação da extensão de hemangiomas complicados ou para avaliação complementar de lesões suspeitas de hemangioma hepático quando a ultrassonografia é inconclusiva(11). Sua grande desvantagem é a exposição da criança à radiação ionizante.

A ressonância magnética é o exame não invasivo de melhor acurácia para o diagnóstico de hemangiomas, com sensibilidade de cerca de 57%-73% e especificidade de 91%-97%(12). O aspecto típico é o de uma lesão homogênea, bem delimitada, com baixa intensidade de sinal em T1 e hiperintensidade em T2. Áreas de fibrose no interior do hemangioma podem gerar áreas hipointensas em T2. A administração de contraste paramagnético (gadolínio) resulta em realce nodular periférico ou realce globular precoces na fase arterial, com progressivo realce centrípeto nas fases posteriores, de forma semelhante à da tomografia. A ressonância magnética pode ser particularmente útil para diferenciar hemangiomas de malformações arteriovenosas e venosas, além de avaliar a extensão de lesões complicadas, especialmente na cabeça e no pescoço(11).

A arteriografia, um exame invasivo que requer radiação ionizante, é raramente utilizada para diagnóstico. Fica reservada para lesões com aspecto de tumor vascular cuja etiologia não foi adequadamente esclarecida por outros métodos.

Exames endoscópicos, como fibrobroncoscopia, endoscopia digestiva e colonoscopia, podem visualizar hemangiomas localizados em superfícies mucosas da via aérea superior e no trato gastrointestinal superior e no inferior, estando recomendados nessas situações.

A biópsia da lesão é raramente necessária, além de trazer um risco de complicações, como ulceração e sangramento. Fica reservada para lesões atípicas, quando há suspeita de outros tumores de partes moles no diagnóstico diferencial (por exemplo, hemangioendotelioma kaposiforme, rabdomiossarcoma, entre outros)(11).

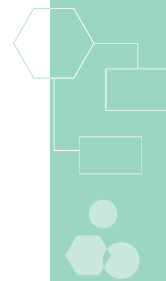
5 CRITÉRIOS DE INCLUSÃO

Serão incluídos neste Protocolo os pacientes com menos de 2 anos de idade e com diagnóstico clínico e por imagem, endoscópico ou anatomopatológico de HI que apresentem pelo menos uma das características abaixo:

- acometimento de via aérea ou trato gastrointestinal;
- envolvimento de estrutura com risco de dano funcional ou cosmético permanente;
- insuficiência cardíaca de alto débito decorrente de hemangioma; ou
- hemangioma cutâneo extenso ou de rápido crescimento em período não superior a 1 ano.

6 CRITÉRIOS DE EXCLUSÃO

Serão excluídos deste Protocolo os pacientes que apresentarem pelo menos uma das seguintes características:



- história de hipersensibilidade ou contraindicação a medicamento respectivamente indicado no Protocolo;
- história de imunodeficiência ou tumor maligno; ou
- presença de hepatopatia grave definida por elevação de transaminases/aminotransferases (5 vezes acima do valor da normalidade) ou prolongamento no tempo de protrombina (RNI maior de 1,5).

7 CASOS ESPECIAIS

O hemangioma hepático é um subtipo especial, com aspectos particulares relacionados ao tratamento. Serão considerados casos especiais neste Protocolo os pacientes em qualquer idade, com hemangioma hepático maior de 5 cm (denominado hemangioma gigante), na presença de sintomas ou sinais anatômicos ou funcionais.

Os hemangiomas hepáticos são geralmente diagnosticados por exames de imagem, por apresentarem características específicas à ultrassonografia, à tomografia computadorizada e à ressonância magnética. Em algumas situações, uma combinação de métodos pode ser necessária. Biópsia percutânea não é recomendada neste Protocolo para confirmação diagnóstica em razão do potencial risco de sangramento(13), embora alguns estudos tenham demonstrado segurança com seu uso(14,15).

A história natural dos hemangiomas hepáticos não é completamente conhecida. Algumas séries demonstram que eles permanecem estáveis ao longo do tempo (16,17). Porém crescimento progressivo com desenvolvimento de sintomas foi relatado em alguns casos, havendo necessidade de ressecção cirúrgica(18,19). Ruptura espontânea é raro, embora esteja descrito em pacientes com hemangiomas gigantes(20). Também há relatos de sangramento após trauma abdominal fechado, sendo o risco maior em hemangiomas gigantes e de localização periférica(21).

Pacientes assintomáticos ou com lesões menores de 5 cm não necessitam de acompanhamento nem de tratamento específico. Já para os com hemangiomas gigantes, sobretudo se sintomáticos, há necessidade de acompanhamento periódico (geralmente semestral) por ultrassonografia abdominal. Pacientes com lesões maiores de 5 cm e com dor ou sintomas decorrentes de compressão de outras estruturas devem ser avaliados para ressecção cirúrgica, considerado tratamento padrão nesta situação(22). É importante certificar-se da relação dos sintomas com a presença do hemangioma, uma vez que até 25% dos pacientes persistem sintomáticos após a ressecção da lesão(23). Na ausência de sintomas, o risco de sangramento é muito baixo, não havendo, portanto, necessidade de ressecção cirúrgica. Opções de tratamento não cirúrgico, que devem ser consideradas nos casos com contraindicação à cirurgia, incluem embolização da lesão por arteriografia e uso sistêmico de alfa-interferona, conforme especificado neste Protocolo. Entretanto, não há evidências de eficácia em longo prazo de estratégias não cirúrgicas(24,25).

8 TRATAMENTO

A conduta terapêutica deverá ser individualizada de acordo com tamanho da lesão, localização, presença ou possibilidade de complicações, potencial para fibrose e deformações permanentes, idade do paciente e taxa de crescimento ou regressão no momento da avaliação. O risco potencial do tratamento deverá sempre ser considerado em relação a seus benefícios(11,26).

Dado seu potencial de regressão, a grande maioria dos HI é conduzida de forma expectante, com adequada orientação aos pais sobre a história natural e potenciais complicações(27). O tratamento local com corticosteroides intralesionais ou tópicos é reservado a casos com lesões pequenas e não complicadas, não sendo objeto deste protocolo. O tratamento cirúrgico é geralmente reservado para pacientes com fibrose cicatricial extensa após regressão da lesão, hemangiomas cutâneos pedunculados (devido ao risco de fibrose) e lesões com regressão lenta em áreas esteticamente delicadas. O tratamento cirúrgico pode ainda ser considerado em casos de hemangiomas ulcerados refratários ao tratamento sistêmico(11,28,29). É importante destacar que a cicatriz cirúrgica pode ter consequências estéticas mais deletérias do que a fibrose da regressão espontânea(27).

O tratamento sistêmico está indicado para pacientes com hemangiomas complicados e para aqueles com risco de dano funcional ou estético permanente. A administração de glicocorticosteroides é o tratamento de escolha na grande maioria das vezes(30). Em caso de falha, propranolol e alfa-interferona constituem agentes alternativos(27). As recomendações são baseadas em sua maioria em estudos não controlados, não havendo ensaios clínicos comparando diretamente as diferentes estratégias terapêuticas.(31)

O mecanismo de ação dos corticosteroides sobre os hemangiomas não é completamente conhecido, mas acredita-se haver uma inibição direta da produção de fatores de crescimento relacionados com a proliferação vascular(32). Em relação à eficácia, uma meta-análise revisou 24 séries de casos de pacientes com hemangiomas tratados com corticosteroides(33). Os pacientes incluídos, com hemangiomas cutâneos complicados, foram tratados com prednisona na dose de 3 mg/kg/dia ou dose equivalente de outro corticosteroide. Foram excluídos pacientes com mais de 2 anos de idade e os com hemangiomas estáveis ou em regressão. O desfecho primário

(resposta ao tratamento) foi definido como ausência de crescimento adicional ou regressão da lesão após o início da administração do corticosteroide. Foi observada ainda a ocorrência de recaída, definida como crescimento da lesão após suspensão ou redução da dose do fármaco. A média de idade dos pacientes foi de 4,5 meses, tratados em média por 1,8 mês (IC95% 1,5-2,2 meses) antes do início da redução de dose. A taxa média de resposta foi de 84% (IC95% 78%-89%), e a de recaída, de 34% (IC95% 29%-44%). Efeitos adversos foram observados em 35% dos casos, sendo os mais comuns irritabilidade, alterações do comportamento, aspecto “cushingoide” e atraso transitório no crescimento. Diante dos resultados, os corticosteroides são considerados os agentes de primeira escolha no tratamento dos HI.

Apesar da conhecida resposta dos HI aos corticosteroides, a melhor forma de administração e dose permanece motivo de debate(34,35). Pequeno ensaio clínico(36), envolvendo 20 crianças com menos de 4 meses de idade com hemangiomas complicados, comparou prednisolona (2 mg/kg/dia por via oral) com metilprednisolona em pulsoterapia (30 mg/kg/dia, por 3 dias, 1 vez por mês). O corticosteroide por via oral foi superior em relação à indução da regressão da lesão (desfecho primário do estudo). Diante da evidência disponível, recomenda-se a utilização de corticosteroide por via oral nas doses habituais como modalidade de escolha para o tratamento de HI.

Para pacientes que apresentaram falha terapêutica ou efeitos adversos significativos com o uso de corticosteroides, propranolol pode ser uma alternativa de tratamento, uma vez que inibe o crescimento de HI(37,38). Os potenciais mecanismos de ação incluem vasoconstrição, inibição de fatores de crescimento e indução de apoptose. O uso de propranolol para tratamento de insuficiência cardíaca em duas crianças levou à diminuição das proporções do hemangioma, o que motivou a investigação de seu uso no tratamento dessas lesões(37). Estudo observacional incluiu 27 pacientes com idade entre 1-12 meses, com hemangiomas complicados, tratados com propranolol na dose de 2-3 mg/kg/dia(39). Todos os pacientes apresentaram rápida melhora, com regressão média de 40% do volume da lesão em 60 dias. Os 13 pacientes que estavam em uso de corticosteroide puderam suspender o fármaco sem evidência de recaída. O tempo médio de tratamento foi de 6,1 meses. Os eventos adversos foram leves e limitados.

Em outro estudo, crianças com hemangiomas complicados tratadas com propranolol foram avaliadas retrospectivamente(40). Vinte e sete utilizaram propranolol (2 mg/kg/dia) para tratamento de HI na fase proliferativa e cinco durante a fase de regressão. Praticamente todos os pacientes (97%) demonstraram algum grau de regressão das lesões durante o uso do medicamento. Dezesesseis pacientes (50%) apresentaram excelente resposta e não necessitaram de tratamentos adicionais. Outros 15 (47%) obtiveram resposta parcial necessitando de alguma outra forma de tratamento complementar. As principais reações adversas foram sonolência e refluxo gastroesofágico. Ensaio clínico duplo-cego avaliou 39 pacientes com idades entre 9 semanas e 5 anos com hemangiomas com um componente profundo ou em locais com potencial dano estético ou funcional, que eram considerados casos tardios para corticoterapia ou ainda com histórico de falha a corticosteroides. Os pacientes foram randomizados para tratamento com propranolol (n=19) ou placebo (n=20) por seis meses, tendo sido realizada aferição do volume e aspecto (cor e elevação) das lesões a cada 4 semanas. Observou-se diferença estatisticamente significativa a favor do propranolol no percentual de mudança de volume e no aspecto das lesões, em todas as semanas. Essas diferenças foram consideradas clinicamente relevantes, sendo que em 24 semanas a diferença entre a variação de volume entre os grupos foi de 45% (p=0,01). Os eventos adversos relatados no estudo incluíram bronquiolite, infecção de vias aéreas superiores, e distúrbio do sono com choro noturno (provavelmente pesadelos). Não foram observados hipotensão, bradicardia ou hipoglicemia, no entanto foram excluídos pacientes com contra-indicação ao uso de propranolol, como sibilância ou síndrome PHACE (anomalias de fossa posterior, hemangioma, lesões arteriais, anormalidades cardíacas/coarctação da aorta, e anomalias oculares). Limitações desse estudo foi a variabilidade dos tipos e tamanhos de lesões bem como a idade das crianças, a maioria acima de 6 meses. Além disso, o desfecho principal (mudança percentual no volume) não tem a mesma relevância para todos os tamanhos de lesão. Os autores chamam a atenção para a possibilidade de crescimento de rebote após a suspensão, observada mais comumente em crianças com menos de um ano após o final do estudo, e sugerem que o tratamento seja mantido por pelo menos 6 meses. Neste estudo a dose utilizada foi inicialmente de 1 mg/kg/dia, dividida a cada 8 horas, aumentando-se para 2 mg/kg/dia a cada 8 horas a partir da segunda semana. A duração mínima e máxima e o esquema terapêutico mais adequado ainda não estão bem definidos.(41,42)

A alfainterferona é também alternativa terapêutica para pacientes com hemangiomas complicados refratários aos corticosteroides, visto ser um potente inibidor da angiogênese(43-45). Ezekowitz e colaboradores(45) avaliaram seu uso em 20 crianças com hemangiomas complicados refratários aos



corticosteroides. O fármaco foi administrado na dose diária de 3.000.000 UI/m², por via subcutânea. As lesões reduziram-se em mais de 50% em 18-20 pacientes após um período médio de tratamento de 7,8 meses (variação de 2-13 meses). Em relação aos efeitos adversos, todos os pacientes apresentaram reação febril e neutropenia transitória. Não foram relatados outros efeitos tóxicos.

Outro estudo avaliou o uso de alfainterferona em crianças com menos de 4 anos de idade e com hemangiomas complicados refratários aos corticosteroides(44). Aos 20 pacientes incluídos foram administradas doses de 3.000.000 de UI/m², por via subcutânea, 5 vezes por semana durante 6 meses, sendo a frequência posteriormente reduzida para 3 vezes por semana por 6-24 meses. Em 85% dos pacientes houve regressão da lesão em mais de 50% em 6 meses. A toxicidade foi de curta duração. Todos os pacientes apresentaram reação febril facilmente manejada com antitérmicos. Não houve toxicidade hematológica. Foram descritos também efeitos adversos, como cansaço (2 pacientes), alopecia (2 pacientes), náusea e vômitos (1 paciente). Os pacientes foram observados por 7-10 anos, sem relato de toxicidade tardia.

Uma série de casos de crianças com menos de um ano de idade com hemangiomas complicados tratados com alfainterferona foi publicada por Chao e colaboradores(43). As 21 crianças foram tratadas com alfainterferona na dose diária de 50.000 UI/kg/dia, por via subcutânea. Se houvesse boa tolerância, a dose era aumentada para 100.000 UI/kg/dia (equivalente a 3.000.000 UI/m²) a partir da segunda semana. De acordo com a resposta, o tratamento poderia ser efetuado em dias alternados a partir do terceiro mês, com tempo máximo de 12 meses. Seis pacientes (29%) apresentaram redução de mais de 25% da lesão ao final do primeiro mês. Em 20 pacientes (95%) houve redução da lesão em mais de 50% em 12 meses, e em 15 (71%) foi observada regressão total das lesões em um tempo médio de 13,5 meses (variação de 7-50 meses). Neutropenia (definida por contagem de neutrófilos abaixo de 1.000/mm³) ocorreu em 11 pacientes, com rápida recuperação após a interrupção transitória do tratamento. Os demais efeitos adversos foram discretos e transitórios. Outros autores descreveram séries de HIs tratados com alfainterferona com boa resposta(46-48).

Revisão sistemática da Cochrane que avaliou a eficácia e a segurança de intervenções farmacológicas (corticoides, bleomicina) e não farmacológicas (radiação, luz pulsada intensa e *laser*) localizou apenas 4 ensaios clínicos pequenos e concluiu que o nível de evidência embasando cada uma dessas intervenções é baixo. Essa revisão foi realizada previamente à publicação do ensaio clínico que comparou propranolol com placebo descrito acima.(31)

Pacientes com hemangioma com indicação de tratamento sistêmico deverão ser inicialmente submetidos ao uso de corticosteroide. Na ausência de resposta ou na presença de efeitos adversos limitantes ao seu uso, deverão ser tratados com propranolol. Na ocorrência de falha ou contra-indicação aos agentes anteriores, recomenda-se o uso de alfainterferona. Na falha desta, este Protocolo não recomenda novo tratamento sistêmico. Nesta situação, os pacientes deverão ser avaliados quanto à viabilidade e ao risco/benefício do tratamento cirúrgico. Os tratamentos sistêmicos deverão ser realizados em monoterapia.

8.1 FÁRMACOS

- Prednisona: comprimidos de 5 e 20 mg
- Prednisolona: solução oral de 1 mg/mL e 3 mg/mL
- Propranolol: comprimido de 10 mg e 40 mg
- Alfainterferona: frasco-ampola de 3.000.000 UI, 5.000.000 UI e 10.000.000 UI

8.2 ESQUEMAS DE ADMINISTRAÇÃO

- **Prednisona ou prednisolona:** 3 mg/kg/dia, por via oral, diariamente, com redução gradual de dose após resposta terapêutica.
- **Propranolol:** 2 mg/kg/dia, por via oral, divididos em 3 doses diárias; iniciar com 1 mg/kg/dia e dobrar a dose na segunda semana.
- **Alfainterferona:** 3.000.000 UI/m²/aplicação (ou 100.000 UI/Kg/aplicação), por via subcutânea, 5 vezes por semana durante 3 meses; após 3 meses, se houver necessidade de manter o tratamento, reduzir a frequência de aplicações para 3 vezes por semana no máximo até 12 meses.

8.3 TEMPO DE TRATAMENTO - CRITÉRIOS DE INTERRUPÇÃO

O tempo de tratamento deve ser apenas o suficiente para regressão das lesões a ponto de não apresentarem mais risco de vida ou de complicações funcionais ou estéticas. Tão logo este objetivo seja alcançado, o tratamento deverá ser interrompido para minimizar a possibilidade de ocorrência de eventos adversos.

Como a resposta aos medicamentos tende a ocorrer precocemente na maioria das vezes, um paciente deverá ser considerado refratário ao tratamento quando não apresentar regressão de mais de 25% da lesão

após 90 dias do início do tratamento. Neste caso, deverá ser considerada a substituição terapêutica conforme a sequência descrita anteriormente.

O tempo de tratamento com prednisona não deverá ultrapassar 6 meses, a menos que já esteja sendo realizado esquema de redução de doses para retirada. O tempo de tratamento com propranolol deverá ser de até seis meses. O tempo de tratamento com alfainterferona não deverá ser superior a 12 meses.

O tratamento deverá ser interrompido a qualquer tempo na ocorrência de eventos adversos graves que ofereçam risco à vida por qualquer um dos agentes.

8.4 BENEFÍCIOS ESPERADOS

Espera-se com o tratamento uma redução das proporções da lesão, com diminuição dos sintomas decorrentes, objetivando a prevenção ou reversão de complicações com risco de vida ou de disfunção permanente e prevenção ou minimização de deformações(27).

9 MONITORIZAÇÃO

Os pacientes deverão ser avaliados semanalmente no primeiro mês de tratamento, quinzenalmente no segundo e mensalmente a partir do terceiro no que diz respeito aos resultados do tratamento e à presença de efeitos adversos. Exames de imagem para avaliação da resposta terapêutica deverão ser realizados somente por pacientes que deles necessitarem pelo menos a cada 90 dias até que o benefício esperado seja atingido.

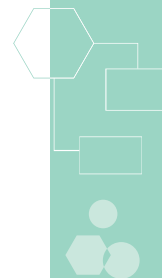
Os efeitos adversos mais comuns com o uso de prednisona são alterações do comportamento (agitação, insônia, humor deprimido), desenvolvimento de aspecto cushingoide, retardo do crescimento e desconforto epigástrico. Complicações graves associadas ao uso de corticosteroide, como necrose asséptica do quadril, hipertensão, osteoporose e cataratas, são muito raras em crianças. Retardo do crescimento costuma ser transitório, com a criança recuperando a curva normal de crescimento em torno dos 2 anos de idade. Se forem observados efeitos adversos toleráveis, a dose deverá ser reduzida para a menor dose clinicamente eficaz até sua suspensão. Como já expresso no subitem 8.3, acima, o tratamento deverá ser interrompido se houver eventos adversos graves.

Os efeitos adversos potencialmente graves decorrentes do uso de propranolol incluem hipotensão, bradicardia, broncoespasmo e hipoglicemia. Recomenda-se que pressão arterial e frequência cardíaca sejam monitorizadas pelo menos uma vez por hora nas primeiras 6 horas após o início do medicamento e ao aumentar a dose, na segunda semana. Mães devem ser orientadas a alimentar as crianças de forma regular a fim de reduzir o risco de hipoglicemia. Caso a criança fique sem se alimentar por mais de 4-6 horas, as doses subsequentes devem ser suspensas até que se retorne à alimentação. Na ausência de efeitos adversos significativos neste período, o acompanhamento poderá ser realizado conforme a rotina citada anteriormente, mas o responsável deve ser devidamente orientado. Se houver hipotensão arterial ou bradicardia com repercussão clínica, a dose deverá ser reduzida pela metade.

A alfainterferona tem como principais efeitos adversos febre, irritabilidade, neutropenia e alteração dos níveis das enzimas hepáticas (aminotransferases/transaminases - AST/TGO e ALT/TGP). Infrequentemente, pode ocorrer hipotireoidismo. A avaliação clínica de rotina deverá ser complementada com a realização de hemograma completo e dosagem de AST/TGO e ALT/TGP. Dosagem de TSH deverá ser realizada previamente e após o término do tratamento ou a qualquer tempo se houver clínica de hipotireoidismo. Se ocorrer neutropenia moderada (neutrófilos de 500-1.000/mm³) ou elevação assintomática de transaminases (até 5 vezes o valor de referência), recomenda-se interromper temporariamente o tratamento e reiniciá-lo com redução da dose em 30% após a normalização dos exames. Se ocorrer neutropenia grave (neutrófilos abaixo de 500/mm³), alterações sintomáticas de transaminases ou ainda elevação além de 5 vezes o valor de referência, o tratamento deverá ser interrompido até a normalização dos exames e reiniciado com redução da dose em 50%. Ocorrência de efeito adverso com risco à vida implicará a suspensão definitiva do tratamento.

10 ACOMPANHAMENTO PÓS-TRATAMENTO

Concluído o tratamento, os pacientes deverão manter acompanhamento médico semestral nos primeiros 2-3 anos. Pacientes cujas lesões não possam ser completamente avaliadas por exame físico deverão realizar exames de imagem de forma complementar no acompanhamento. Após 2-3 anos, o risco de recaída da doença é mínimo, e os pacientes poderão manter acompanhamento pediátrico usual.



11 REGULAÇÃO/CONTROLE/AVALIAÇÃO PELO GESTOR

Devem ser observados os critérios de inclusão e exclusão de pacientes neste Protocolo, a duração e a monitorização do tratamento, bem como a verificação periódica das doses prescritas e dispensadas e a adequação de uso dos medicamentos e do acompanhamento pós-tratamento.

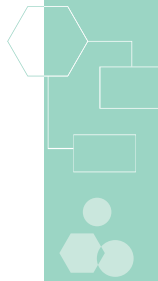
12 TERMO DE ESCLARECIMENTO E RESPONSABILIDADE – TER

É obrigatória a informação ao paciente ou seu responsável legal dos potenciais riscos, benefícios e efeitos adversos relacionados ao uso dos medicamentos preconizados neste Protocolo. O TER é obrigatório ao se prescrever medicamento do Componente Especializado da Assistência Farmacêutica.

13 REFERÊNCIAS BIBLIOGRÁFICAS

- Holland KE, Drolet BA. Infantile hemangioma. *Pediatr Clin North Am.* 2010;57(5):1069-83.
- Kilcline C, Frieden IJ. Infantile hemangiomas: how common are they? A systematic review of the medical literature. *Pediatr Dermatol.* 2008;25(2):168-73.
- Chiller KG, Passaro D, Frieden IJ. Hemangiomas of infancy: clinical characteristics, morphologic subtypes, and their relationship to race, ethnicity, and sex. *Arch Dermatol.* 2002;138(12):1567-76.
- Haggstrom AN, Drolet BA, Baselga E, Chamlin SL, Garzon MC, Horii KA, et al. Prospective study of infantile hemangiomas: demographic, prenatal, and perinatal characteristics. *J Pediatr.* 2007;150(3):291-4.
- Blei F, Walter J, Orlow SJ, Marchuk DA. Familial segregation of hemangiomas and vascular malformations as an autosomal dominant trait. *Arch Dermatol.* 1998;134(6):718-22.
- North PE, Waner M, Mizeracki A, Mihm MC. GLUT1: a newly discovered immunohistochemical marker for juvenile hemangiomas. *Hum Pathol.* 2000;31(1):11-22.
- North PE, Waner M, Mizeracki A, Mrak RE, Nicholas R, Kincannon J, et al. A unique microvascular phenotype shared by juvenile hemangiomas and human placenta. *Arch Dermatol.* 2001;137(5):559-70.
- DW M. Epidemiology; pathogenesis; clinical features; and complications of infantile hemangiomas. In: Levy ML, ed. 18.1 ed: UpToDate; 2010.2010.
- Chang LC, Haggstrom AN, Drolet BA, Baselga E, Chamlin SL, Garzon MC, et al. Growth characteristics of infantile hemangiomas: implications for management. *Pediatrics.* 2008;122(2):360-7.
- Perkins AB, Imam K, Smith WJ, Cronan JJ. Color and power Doppler sonography of liver hemangiomas: a dream unfulfilled? *J Clin Ultrasound.* 2000;28(4):159-65.
- Frieden IJ, Eichenfield LF, Esterly NB, Geronemus R, Mallory SB. Guidelines of care for hemangiomas of infancy. American Academy of Dermatology Guidelines/Outcomes Committee. *J Am Acad Dermatol.* 1997;37(4):631-7.
- Lee MG, Baker ME, Sostman HD, Spritzer CE, Paine S, Paulson EK, et al. The diagnostic accuracy/efficacy of MRI in differentiating hepatic hemangiomas from metastatic colorectal/breast carcinoma: a multiple reader ROC analysis using a jackknife technique. *J Comput Assist Tomogr.* 1996;20(6):905-13.
- R. D. Haemorrhage after fine-needle aspiration biopsy of an hepatic haemangioma. *Med J Aust.* 1993.
- Heilo A, Stenwig AE. Liver hemangioma: US-guided 18-gauge core-needle biopsy. *Radiology.* 1997;204(3):719-22.
- Caturelli E, Rapaccini GL, Sabelli C, De Simone F, Fabiano A, Romagna-Manoja E, et al. Ultrasound-guided fine-needle aspiration biopsy in the diagnosis of hepatic hemangioma. *Liver.* 1986;6(6):326-30.
- Mungovan JA, Cronan JJ, Vacarro J. Hepatic cavernous hemangiomas: lack of enlargement over time. *Radiology.* 1994;191(1):111-3.
- Gandolfi L, Leo P, Solmi L, Vitelli E, Verros G, Colecchia A. Natural history of hepatic haemangiomas: clinical and ultrasound study. *Gut.* 1991;32(6):677-80.
- Nghiem HV, Bogost GA, Ryan JA, Lund P, Freeny PC, Rice KM. Cavernous hemangiomas of the liver: enlargement over time. *AJR Am J Roentgenol.* 1997;169(1):137-40.
- Yoshida J, Yamasaki S, Yamamoto J, Kosuge T, Takayama T, Hasegawa H, et al. Growing cavernous haemangioma of the liver: 11-fold increase in volume in a decade. *J Gastroenterol Hepatol.* 1991;6(4):414-6.
- Pietrabissa A, Giulianotti P, Campatelli A, Di Candio G, Farina F, Signori S, et al. Management and follow-up of 78 giant haemangiomas of the liver. *Br J Surg.* 1996;83(7):915-8.
- Hotokezaka M, Kojima M, Nakamura K, Hidaka H, Nakano Y, Tsuneyoshi M, et al. Traumatic rupture of hepatic hemangioma. *J Clin Gastroenterol.* 1996;23(1):69-71.

22. Gedaly R, Pomposelli JJ, Pomfret EA, Lewis WD, Jenkins RL. Cavernous hemangioma of the liver: anatomic resection vs. enucleation. *Arch Surg.* 1999;134(4):407-11.
23. Farges O, Daradkeh S, Bismuth H. Cavernous hemangiomas of the liver: are there any indications for resection? *World J Surg.* 1995;19(1):19-24.
24. Reading NG, Forbes A, Nunnerley HB, Williams R. Hepatic haemangioma: a critical review of diagnosis and management. *Q J Med.* 1988;67(253):431-45.
25. Curry MP, Chopra S. Hepatic hemangioma [Electronic]: UpToDate; 2010. Available from: http://www.uptodate.com/online/content/topic.do?topicKey=hep_dis/19680&selectedTitle=2~58&source=search_result#H17.
26. Frieden IJ. Which hemangiomas to treat--and how? *Arch Dermatol.* 1997;133(12):1593-5.
27. Metry DW. Management of infantile hemangiomas [Electronic]: UpToDate; 2010. Available from: http://www.uptodate.com/online/content/topic.do?topicKey=ped_derm/6250&selectedTitle=3~150&source=search_result.
28. Walker RS, Custer PL, Nerad JA. Surgical excision of periorbital capillary hemangiomas. *Ophthalmology.* 1994;101(8):1333-40.
29. Grantzow R, Schmittenebecher P, Cremer H, Höger P, Rössler J, Hamm H, et al. Hemangiomas in infancy and childhood. S 2k Guideline of the German Society of Dermatology with the working group Pediatric Dermatology together with the German Society for Pediatric Surgery and the German Society for Pediatric Medicine. *J Dtsch Dermatol Ges.* 2008;6(4):324-9.
30. Gangopadhyay AN, Sinha CK, Gopal SC, Gupta DK, Sahoo SP, Ahmad M. Role of steroid in childhood haemangioma: a 10 years review. *Int Surg.* 1997;82(1):49-51.
31. Leonardi-Bee J, Batta K, O'Brien C, Bath-Hextall FJ. Interventions for infantile haemangiomas (strawberry birthmarks) of the skin. *Cochrane Database Syst Rev.* 2011(5):CD006545.
32. Greenberger S, Boscolo E, Adini I, Mulliken JB, Bischoff J. Corticosteroid suppression of VEGF-A in infantile hemangioma-derived stem cells. *N Engl J Med.* 2010;362(11):1005-13.
33. Bennett ML, Fleischer AB, Chamlin SL, Frieden IJ. Oral corticosteroid use is effective for cutaneous hemangiomas: an evidence-based evaluation. *Arch Dermatol.* 2001;137(9):1208-13.
34. Delesalle F, Staumont D, Houmany MA, Breviere GM, Piette F. Pulse methylprednisolone therapy for threatening periocular haemangiomas of infancy. *Acta Derm Venereol.* 2006;86(5):429-32.
35. Sadan N, Wolach B. Treatment of hemangiomas of infants with high doses of prednisone. *J Pediatr.* 1996;128(1):141-6.
36. Pope E, Krafchik BR, Macarthur C, Stempak D, Stephens D, Weinstein M, et al. Oral versus high-dose pulse corticosteroids for problematic infantile hemangiomas: a randomized, controlled trial. *Pediatrics.* 2007;119(6):e1239-47.
37. Leaute-Labreze C, Dumas de la Roque E, Hubiche T, Boralevi F, Thambo JB, Taieb A. Propranolol for severe hemangiomas of infancy. *N Engl J Med.* 2008;358(24):2649-51.
38. Frieden IJ, Drolet BA. Propranolol for infantile hemangiomas: promise, peril, pathogenesis. *Pediatr Dermatol.* 2009;26(5):642-4.
39. Sans V, de la Roque ED, Berge J, Grenier N, Boralevi F, Mazereeuw-Hautier J, et al. Propranolol for severe infantile hemangiomas: follow-up report. *Pediatrics.* 2009;124(3):e423-31.
40. Buckmiller LM, Munson PD, Dyamenahalli U, Dai Y, Richter GT. Propranolol for infantile hemangiomas: early experience at a tertiary vascular anomalies center. *Laryngoscope.* 2010;120(4):676-81.
41. Hogeling M, Adams S, Wargon O. A randomized controlled trial of propranolol for infantile hemangiomas. *Pediatrics.* 2011;128(2):e259-66.
42. Xu SQ, Jia RB, Zhang W, Zhu H, Ge SF, Fan XQ. Beta-blockers versus corticosteroids in the treatment of infantile hemangioma: an evidence-based systematic review. *World J Pediatr.* 2013;9(3):221-9.
43. Chao YH, Liang DC, Chen SH, Wang LY, Yeh TC, Liu HC. Interferon-alpha for alarming hemangiomas in infants: experience of a single institution. *Pediatr Int.* 2009;51(4):469-73.
44. Jimenez-Hernandez E, Duenas-Gonzalez MT, Quintero-Curiel JL, Velasquez-Ortega J, Magana-Perez JA, Berges-Garcia A, et al. Treatment with interferon-alpha-2b in children with life-threatening hemangiomas. *Dermatol Surg.* 2008;34(5):640-7.
45. Ezekowitz RA, Mulliken JB, Folkman J. Interferon alfa-2a therapy for life-threatening hemangiomas of infancy. *N Engl J Med.* 1992;326(22):1456-63.
46. Fledelius HC, Illum N, Jensen H, Prause JU. Interferon-alfa treatment of facial infantile haemangiomas:



- with emphasis on the sight-threatening varieties. A clinical series. *Acta Ophthalmol Scand.* 2001;79(4):370-3.
47. Garmendia G, Miranda N, Borroso S, Longchong M, Martinez E, Ferrero J, et al. Regression of infancy hemangiomas with recombinant IFN-alpha 2b. *J Interferon Cytokine Res.* 2001;21(1):31-8.
 48. Bauman NM, Burke DK, Smith RJ. Treatment of massive or life-threatening hemangiomas with recombinant alpha(2a)-interferon. *Otolaryngol Head Neck Surg.* 1997;117(1):99-110.

TERMO DE ESCLARECIMENTO E RESPONSABILIDADE ALFAINTERFERONA

Eu, _____ (nome do(a) paciente), declaro ter sido informado(a) claramente sobre os benefícios, riscos, contraindicações e principais efeitos adversos relacionados ao uso de **alfainterferona**, indicada para o tratamento do **hemangioma infantil**.

Os termos médicos foram explicados e todas as dúvidas foram resolvidas pelo médico _____ (nome do médico que prescreve)

Assim, declaro que fui claramente informado(a) de que o medicamento que passo a receber pode trazer as seguintes melhoras:

- redução das proporções da lesão, com diminuição dos sintomas dela decorrentes ou minimização do risco de dano funcional ou estético permanente.

Fui também claramente informado(a) a respeito das seguintes contraindicações, potenciais efeitos adversos e riscos do uso deste medicamento:

- não se sabe ao certo os riscos do uso de alfainterferona na gravidez; portanto, caso engravide, deve avisar imediatamente o médico;
- efeitos adversos mais comuns: dor de cabeça, cansaço, ansiedade, tristeza, irritabilidade, febre, tontura, coceira, queda de cabelo, secura na pele, borramento da visão, gosto metálico na boca, alteração nas enzimas do fígado e reações no local de aplicação da injeção (dor, coceira e vermelhidão).

Estou ciente de que o medicamento somente pode ser utilizado por mim, comprometendo-me a devolvê-lo caso não queira ou não possa utilizá-lo ou se o tratamento for interrompido. Sei também que continuarei a ser atendido(a), inclusive em caso de desistir de usar o medicamento.

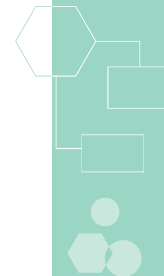
Autorizo o Ministério da Saúde e as Secretarias de Saúde a fazerem uso de informações relativas ao meu tratamento, desde que assegurado o anonimato.

() Sim () Não

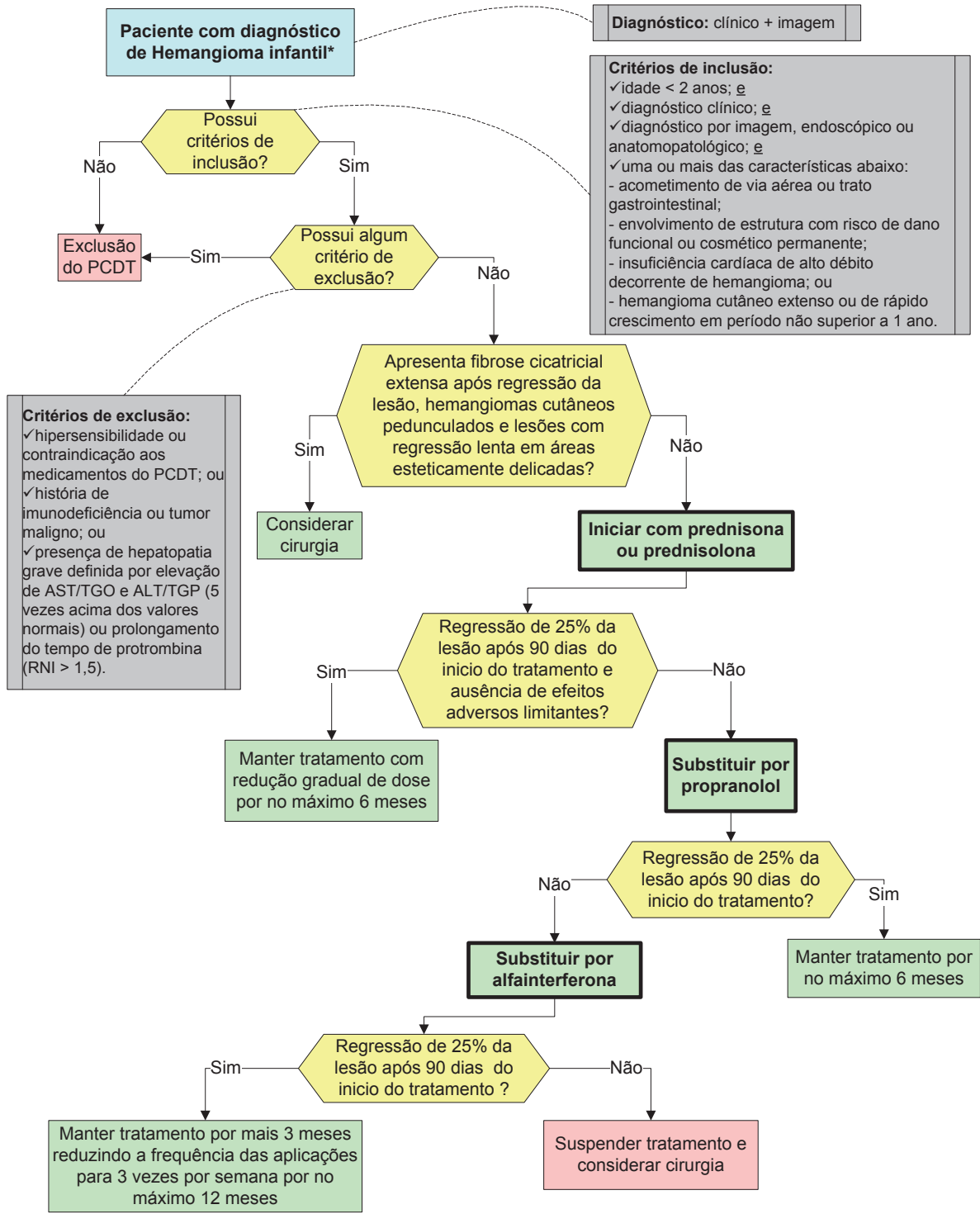
Local:		Data:	
Nome do paciente:			
Cartão Nacional de Saúde:			
Nome do responsável legal:			
Documento de identificação do responsável legal:			
_____ Assinatura do paciente ou do responsável legal			
Médico responsável:		CRM:	UF:
_____ Assinatura e carimbo do médico Data: _____			

Observação: Este Termo é obrigatório ao se solicitar o fornecimento de medicamento do Componente Especializado de Assistência Farmacêutica (CEAF) e deverá ser preenchido em duas vias: uma será arquivada na farmácia, e a outra, entregue ao usuário ou a seu responsável legal.

Nota: Verificar na Relação Nacional de Medicamentos Essenciais (RENAME) vigente em qual componente da Assistência Farmacêutica se encontram os medicamentos preconizados neste Protocolo.



FLUXOGRAMA DE TRATAMENTO HEMANGIOMA INFANTIL

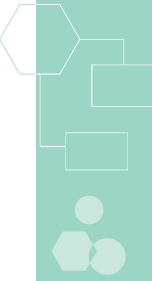


Diagnóstico: clínico + imagem

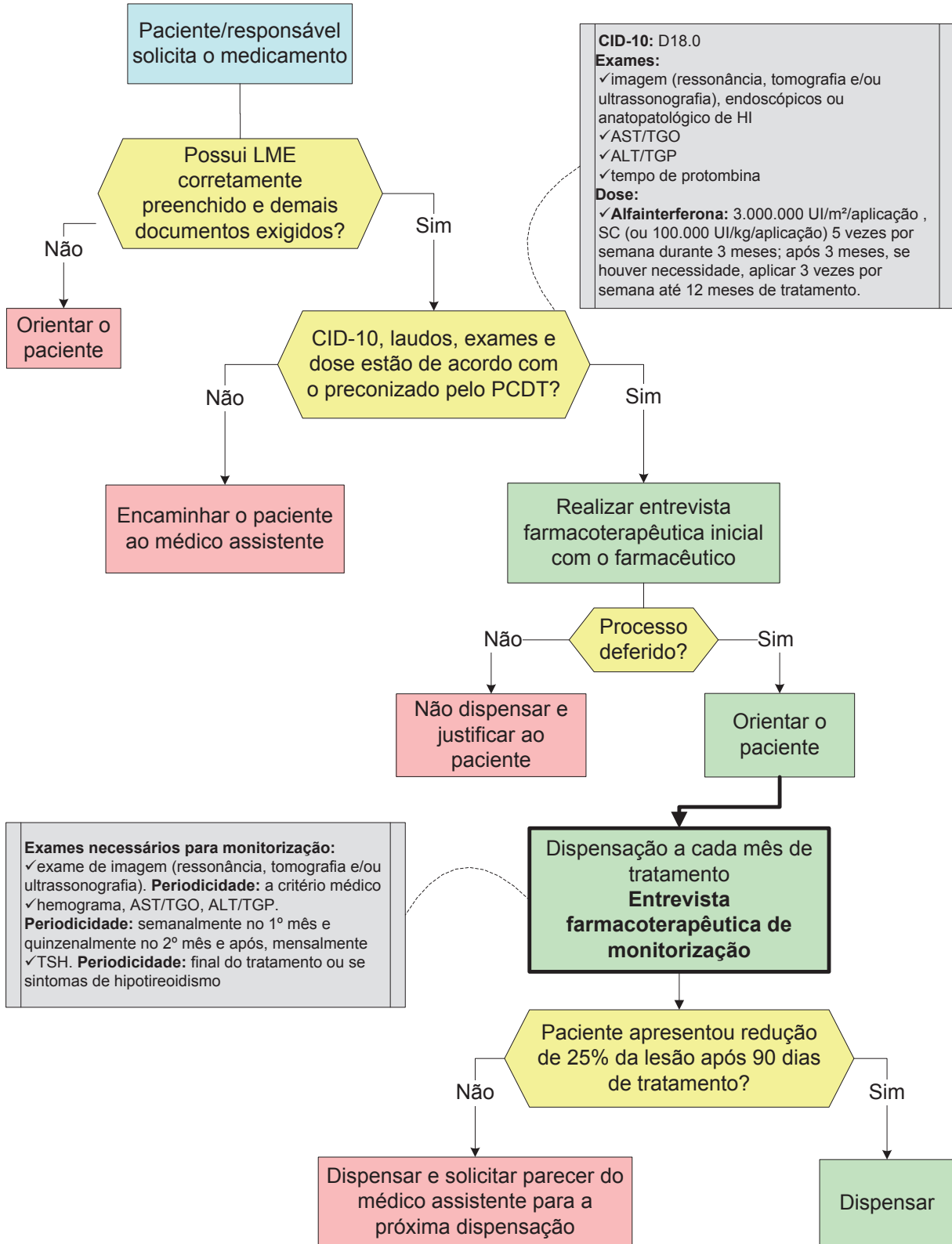
Critérios de inclusão:
 ✓ idade < 2 anos; e
 ✓ diagnóstico clínico; e
 ✓ diagnóstico por imagem, endoscópico ou anatomopatológico; e
 ✓ uma ou mais das características abaixo:
 - acometimento de via aérea ou trato gastrointestinal;
 - envolvimento de estrutura com risco de dano funcional ou cosmético permanente;
 - insuficiência cardíaca de alto débito decorrente de hemangioma; ou
 - hemangioma cutâneo extenso ou de rápido crescimento em período não superior a 1 ano.

Critérios de exclusão:
 ✓ hipersensibilidade ou contraindicação aos medicamentos do PCDT; ou
 ✓ história de imunodeficiência ou tumor maligno; ou
 ✓ presença de hepatopatia grave definida por elevação de AST/TGO e ALT/TGP (5 vezes acima dos valores normais) ou prolongamento do tempo de protrombina (RNI > 1,5).

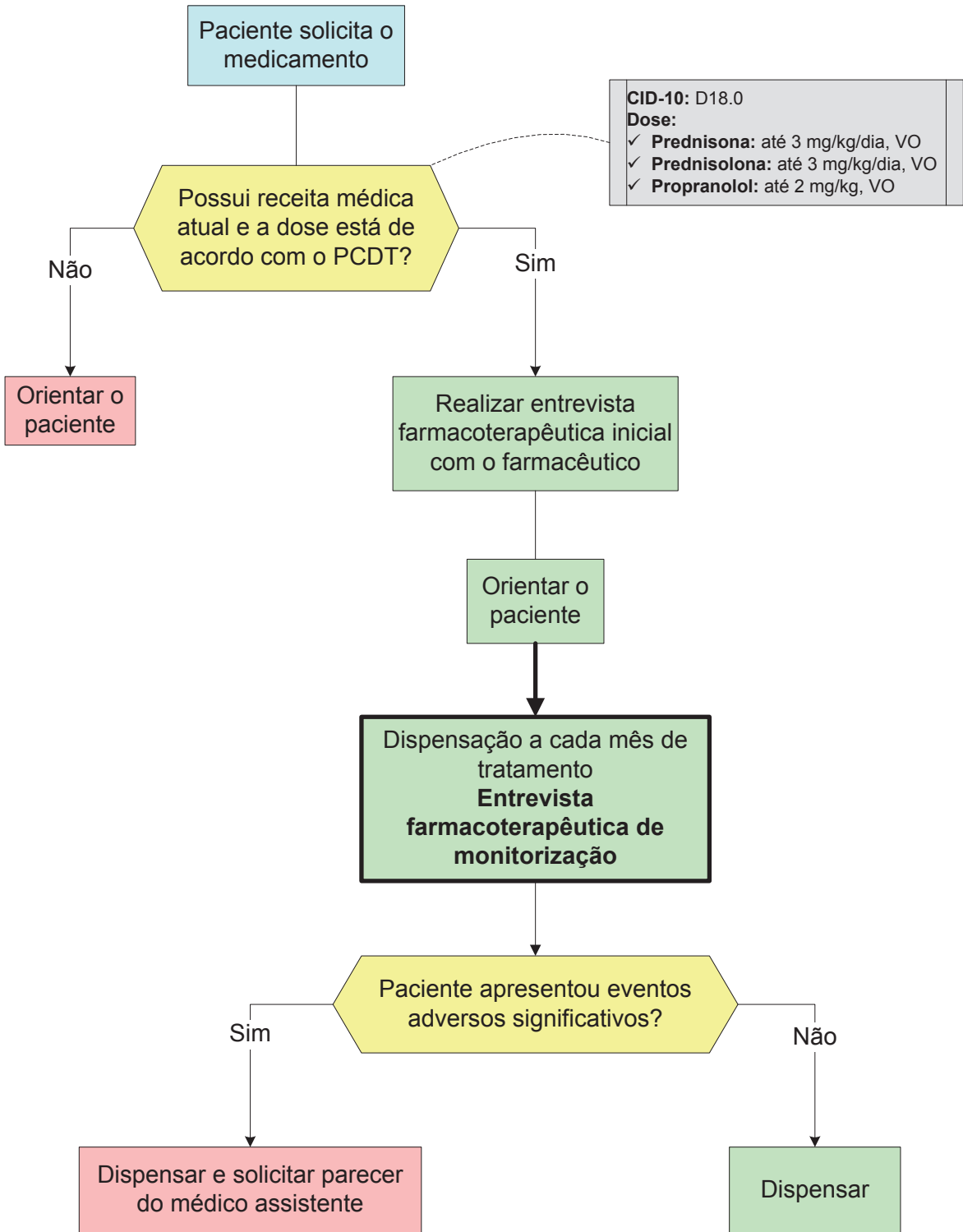
* Pacientes com diagnóstico de Hemangioma hepático com lesões > 5 cm e sintomáticos, considerar ressecção cirúrgica. Com contraindicação à cirurgia, considerar embolização da lesão por arteriografia e uso de alfainterferona. OBS: O tempo de tratamento deve ser apenas o suficiente para a regressão das lesões a ponto de não apresentarem mais risco de vida ou de complicações funcionais ou estéticas.

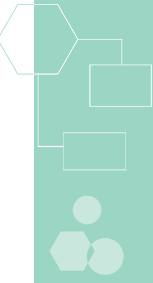


FLUXOGRAMA DE DISPENSAÇÃO DE ALFAINTERFERONA HEMANGIOMA INFANTIL



FLUXOGRAMA DE DISPENSAÇÃO DE PREDNISONA, PREDNISOLONA E PROPRANOLOL HEMANGIOMA INFANTIL





FICHA FARMACOTERAPÊUTICA

HEMANGIOMA INFANTIL

1 DADOS DO PACIENTE

Nome: _____

CNS: _____ RG: _____

DN: ___/___/___ Idade: _____ Peso: _____ Altura: _____ Sexo: F M

Endereço: _____

Telefones: _____

Médico assistente: _____ CRM: _____

Telefones: _____

Nome do cuidador: _____

Cartão Nacional de Saúde: _____ RG: _____

2 AVALIAÇÃO FARMACOTERAPÊUTICA

2.1 Qual idade de diagnóstico? _____

2.2 Qual a localização do tumor? _____

2.3 Possui outras doenças diagnosticadas?

não

sim → Quais? _____

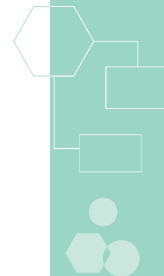
2.4 Faz uso de outros medicamentos? não sim → Quais?

Nome comercial	Nome genérico	Dose total/dia e via	Data de início	Prescrito
				<input type="checkbox"/> não <input type="checkbox"/> sim
				<input type="checkbox"/> não <input type="checkbox"/> sim
				<input type="checkbox"/> não <input type="checkbox"/> sim
				<input type="checkbox"/> não <input type="checkbox"/> sim

2.5 Já apresentou reações alérgicas a medicamentos?

não

sim → Quais? A que medicamentos? _____



3 MONITORIZAÇÃO DO TRATAMENTO

Para alfainterferona

	Inicial	1º mês	2º mês	3º mês	4º mês	5º mês	6º mês
Data prevista							
Data realizada							
Hemoglobina							
Neutrófilos							
Leucócitos							
Plaquetas							
AST/TGO							
ALT/TGP							
TSH		xxxxxxx	xxxxxxx	xxxxxxx	xxxxxxx	xxxxxxx	xxxxxxx

	7º mês	8º mês	9º mês	10º mês	11º mês	12º mês
Data prevista						
Data realizada						
Data prevista						
Data realizada						
Hemoglobina						
Neutrófilos						
Leucócitos						
Plaquetas						
AST/TGO						
ALT/TGP						
TSH	xxxxxxx	xxxxxxx	xxxxxxx	xxxxxxx	xxxxxxx	

3.1 Regressão de 25% da lesão após 90 dias de tratamento?

sim → Dispensar

não → Dispensar e encaminhar o paciente ao médico assistente para suspensão ou troca do medicamento

3.2 Apresentou alteração significativa de algum exame laboratorial?

não → Dispensar

sim → Dispensar e encaminhar o paciente ao médico assistente para ajuste de dose, suspensão ou troca do medicamento

3.3 Apresentou sintomas que indiquem eventos adversos? (preencher Tabela de Eventos adversos – Anexo I)

não → Dispensar

sim → Passar para a pergunta 3.4

3.4 Evento adverso necessita de avaliação do médico assistente?

não → Dispensar

sim → Dispensar e encaminhar o paciente ao médico assistente para ajuste de dose, suspensão ou troca do medicamento



GUIA DE ORIENTAÇÃO AO PACIENTE**HEMANGIOMA INFANTIL****☐ ALFAINTERFERONA ☐ PREDNISONA ☐ PREDNISOLONA ☐ PROPRANOLOL**

ESTE É UM GUIA QUE CONTÉM ORIENTAÇÕES SOBRE SUA DOENÇA E O MEDICAMENTO QUE VOCÊ ESTÁ RECEBENDO GRATUITAMENTE PELO **SUS**.

SEGUINDO AS ORIENTAÇÕES, VOCÊ TERÁ MAIS CHANCE DE SE BENEFICIAR COM O TRATAMENTO.

1 DOENÇA

- Hemangiomas são tumores benignos formados por vasos sanguíneos enveloados.
- A grande maioria não apresenta complicações nem necessita de tratamento, mas alguns deles podem estar associados a alterações estéticas importantes ou sua localização pode interferir com a visão, respiração, alimentação ou audição da criança. Nestes casos, o tratamento pode ser indicado.

2 MEDICAMENTO

- Estes medicamentos reduzem o tamanho do tumor, aliviam os sintomas, previnem ou revertem as complicações decorrentes da doença.

3 GUARDA DO MEDICAMENTO

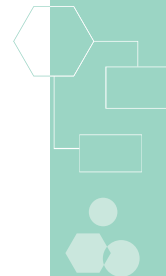
- Conserve o medicamento na embalagem original, bem fechados
- Mantenha o medicamento fora do alcance das crianças.
- **Prednisona, prednisolona e propranolol:** guarde o medicamento protegido do calor, ou seja, evite lugares onde exista variação de temperatura (cozinha e banheiro).
- **Alfainterferona:** guarde o medicamento na geladeira e fora da caixa de isopor. Não guarde na porta da geladeira, nem no congelador ou freezer.

4 ADMINISTRAÇÃO DO MEDICAMENTO

- **Prednisona e propranolol:** tome os comprimidos com água, sem mastigar ou triturar, de preferência durante ou após as refeições.
- **Prednisolona e propranolol solução oral:** tome a solução na quantidade indicada sem misturar com água.
- **Alfainterferona:** deve ser aplicada por via subcutânea e você mesmo pode realizar o procedimento. Procure informações sobre todos os passos para a aplicação do medicamento com o médico ou profissional de enfermagem, bem como sua forma de preparo. Não aplique o medicamento até que esteja bem treinado. Procure informações com o farmacêutico de como descartar de forma adequada os frascos, seringas e agulhas após o uso.
- Tome exatamente a dose prescrita que médico indicou, estabelecendo um mesmo horário.
- Em caso de esquecimento de uma dose tome assim que lembrar. Não tome a dose em dobro para compensar a que foi esquecida.

5 REAÇÕES DESAGRADÁVEIS

- Apesar dos benefícios que o medicamento pode trazer, é possível que apareçam algumas reações desagradáveis, tais como: reações no local de aplicação da injeção (dor, coceira e vermelhidão), dores de cabeça, cansaço, febre, alteração nas enzimas do fígado, diminuição da imunidade, secura na pele, entre outras.



- Se houver algum destes ou outros sinais/sintomas, comunique-se com o médico ou farmacêutico.
- Maiores informações sobre reações adversas constam no Termo de Esclarecimento e Responsabilidade, documento assinado por você ou pelo responsável legal e pelo médico.

6 USO DE OUTROS MEDICAMENTOS

- Não faça uso de outros medicamentos sem o conhecimento do médico ou orientação de um profissional de saúde.

7 REALIZAÇÃO DOS EXAMES DE LABORATÓRIO

- A realização dos exames garante uma correta avaliação sobre o que o medicamento está fazendo no seu organismo. Em alguns casos pode ser necessário ajustar a dose ou até interromper o tratamento.

8 OUTRAS INFORMAÇÕES IMPORTANTES

- Evite contato com pessoas com doenças infecciosas.

9 RENOVAÇÃO DA CONTINUIDADE DO TRATAMENTO

- Converse com o farmacêutico do SUS para saber quais os documentos e exames são necessários para continuar recebendo os medicamentos.

10 EM CASO DE DÚVIDAS

- Se você tiver qualquer dúvida que não esteja esclarecida neste guia, antes de tomar qualquer atitude, procure orientação com seu médico ou farmacêutico do SUS.

11 OUTRAS INFORMAÇÕES

SE, POR ALGUM MOTIVO, NÃO USAR O MEDICAMENTO,
DEVOLVA-O À FARMÁCIA DO SUS.

PARA ALFAINFERFERONA:

LEVAR CAIXA DE ISOPOR PARA TRANSPORTAR O MEDICAMENTO DA FARMÁCIA
ATÉ SUA CASA E GUARDÁ-LO IMEDIATAMENTE NA GELADEIRA.



GRUPO TÉCNICO

Ana Claudia Sayeg Freire Murahovschi

Fisioterapeuta
Ministério da Saúde

Andry Fiterman Costa

Médico
Consultora do Hospital Alemão Oswaldo Cruz

Bárbara Corrêa Krug

Farmacêutica
Consultora do Hospital Alemão Oswaldo Cruz

Beatriz Antunes de Mattos

Médica
Consultora do Hospital Alemão Oswaldo Cruz

Candice Beatriz Treter Gonçalves

Farmacêutica
Consultora do Hospital Alemão Oswaldo Cruz

Clarice Alegre Petramale

Médica
Ministério da Saúde

Gabriela Vilela de Brito

Farmacêutica
Ministério da Saúde

Heber Dobis Bernarde

Farmacêutico
Ministério da Saúde

Ivan Ricardo Zimmermann

Farmacêutico
Ministério da Saúde

José Miguel do Nascimento Júnior

Farmacêutico
Ministério da Saúde

Júlia Souza Vidal

Farmacêutica
Ministério da Saúde

Karine Medeiros Amaral

Farmacêutica
Consultora do Hospital Alemão Oswaldo Cruz

Luciana Costa Xavier

Farmacêutica
Ministério da Saúde

Maria Angélica Pires Ferreira

Médica
Consultora do Hospital Alemão Oswaldo Cruz

Maria Inez Pordeus Gadelha

Médica
Ministério da Saúde

Mileine Mosca

Farmacêutica
Ministério da Saúde

Paulo Dornelles Picon

Médico
Consultor do Hospital Alemão Oswaldo Cruz

Priscila Gebrim Louly

Farmacêutica
Ministério da Saúde

Ricardo de March Ronsoni

Farmacêutico Bioquímico
Ministério da Saúde

Roberto Eduardo Schneiders

Farmacêutico Bioquímico
Ministério da Saúde

Rodrigo Fernandes Alexandre

Farmacêutico
Ministério da Saúde

Vania Cristina Canuto Santos

Economista
Ministério da Saúde